

# CASE PRESENTATION

Dentist

Technician

Hygienist

## 自費用コンポジットレジン 修復成功のポイント



東京都開業 日本橋梶村歯科医院  
歯科医師

梶村幸市

### はじめに

自費専用コンポジットレジン「グラディアダイレクト」が市場導入されて約2年が経過しました。グラディアダイレクトセミナーをお手伝いしながら、これから導入するあるいは導入初期の先生方のご意見をお聞きますと、

- ①自費治療となるに値する予知性(耐久性)があるのか?
- ②どうすれば患者満足度の高い(審美的な)修復ができるのか?
- ③フォローアップ方法は?

④患者様へのコンサルティング方法は? という4つの疑問をお聞きます。今回、私が日常行っている基本的な自費コンポジットレジン修復を通して、それらの疑問を解決する糸口が見つけられればと思います。

### 1. なぜコンポジットレジン修復なのか?—MIと審美の融合—

審美修復というとセラミックインレー、ラミネートベニア、オールセラミッククラウンなどが主流です。しかし健全歯質を多量に切削しなければならない場合があり、時

代の潮流であるMI (minimal intervention) という概念とのギャップを感じてきました。

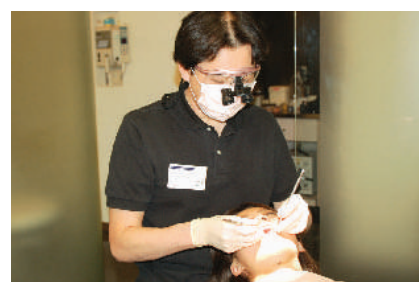
しかしグラディアダイレクトのような自費専用コンポジットレジンの登場で、健全歯

質の削除量を最小限としながらも審美性を回復することが可能になってきました。

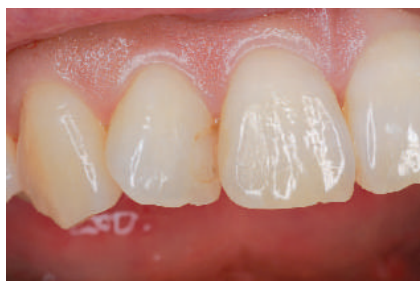### ● 周辺器材の品揃え

さまざまな窩洞形態や充填する歯面によってマトリックスやウェッジも最適なものを選択する必要があります。例えば、隣接面を充填するときを使うマトリックスは①歯頸部が適合していること、②適切なコンタクトポイントが回復できること、③適当な隣接面の豊隆が回復できること、④頬舌側のマージン部が適合していること、などの要件が満たされることが必要で

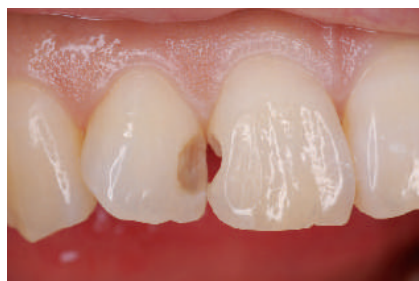す。しかし実際にはすべての要件を満たすことは希で、いくつか用意してあるマトリックスからその症例に適するもの(最低①と②を満たすことのできるもの)を選択して使うことになります。①と②が不十分ですとバー先端が届かない場所にバリがでたり、コンタクトがゆるいなどの問題が出て、フォローアップが効かず再充填の対象となります。



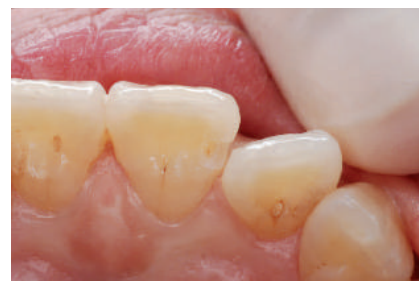ルーペやマイクロスコープを使うことで、形成から充填操作まで精度の高い治療が可能。(ジーシーより「アイルーペ」近日発売予定)



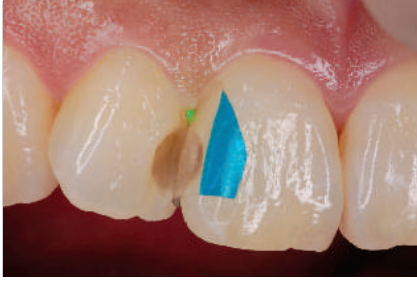1-1 術前の唇面観。術後5年が経過した充填の変色が気になるという主訴で来院。



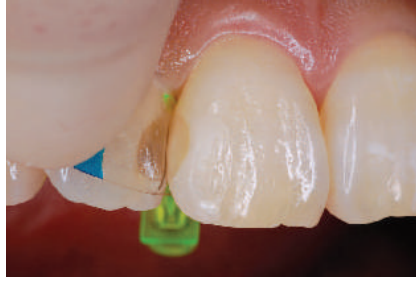1-2 窩洞形成後。旧修復物とカリエス部分を除去するが、遊離エナメル質は可及的に保存する。



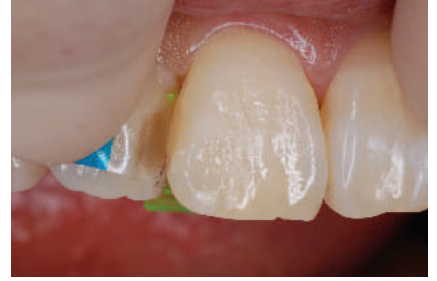1-3 同舌面観。コンタクトポイントは失われており、適切な形態回復が必要になることがわかる。



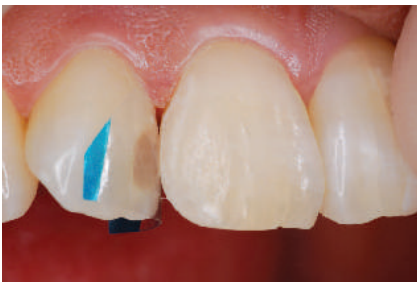1-4 もっとも適合するマトリックスを選択する。ウェッジを口蓋側から挿入し、歯頸部を密着させておく。



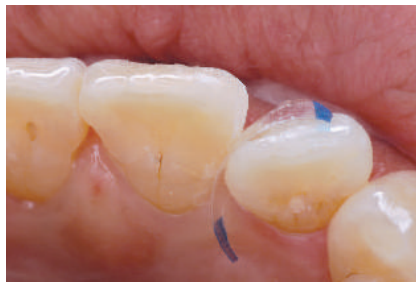1-5 AO3。唇舌側に抜けている窩洞の場合とはくに明度が下がりやすいので、オーバーカステンティンをしっかり充填して、透明感をコントロールする。



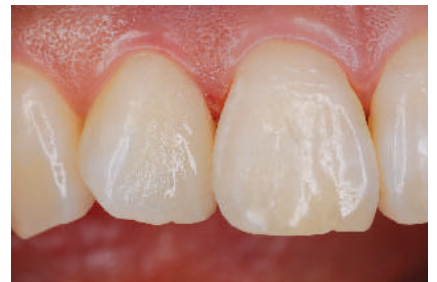1-6 A3。デンティンはエナメルを積層するスペースを残して充填する。



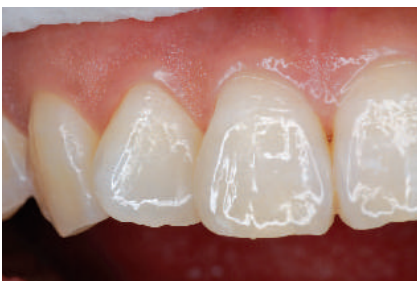1-7 E1。通常A3の上にはE3を積層するが、今回はもう少し白っぽいE1を使用する。



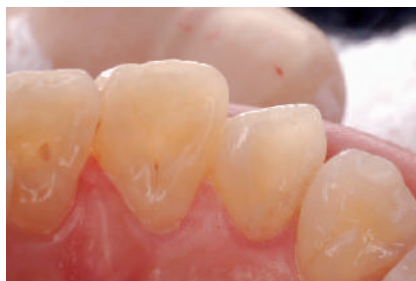1-8 マトリックスの試適。唇舌側の豊隆は適合していないが、歯頸部の適合とコンタクトポイントの回復に問題ないので選択する。



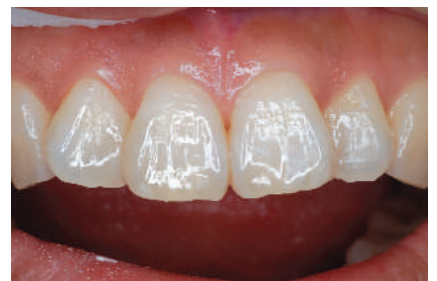1-9 AO3・A3・E1で充填終了。E1築盛時には最終外形に近く付形し、小筆で表面性状を整え、充填辺縁を馴染ませてから重合する。



1-10 術後の唇面観。研磨により隣在エナメル質と変わらぬ光沢が得られた。



1-11 同舌面観。舌面形態も解剖学的形態に回復させる。



1-12 術後

## 2. 予知性の高い充填方法

### ● 接着前準備の重要性

窩洞形成を終えて、すぐにボンディング操作に入るのではなく、窩洞周囲の歯面を機械的に清掃します。隣接面の場合には特に歯頸側を充分清掃します。プラーク

の上からエッチングやプライミングなどの歯面処理をしても効果は半減し、目的とする接着強さを獲得できません。私は術前の歯面清掃はもちろんのこと、窩洞形

成後に手用キュレットで窩洞周囲の歯面を擦りながら、汚れやプラークが残っていないかを確認しています。

### ● エナメル・エッチング

セルフエッチングプライマーが主流の現在、エナメル質へのリン酸エッチングは不要とする考えもありますが、私はエナメル質表面へのリン酸エッチングは有効だと思っています。経時的な充填周囲から

の着色などはクレームにつながりかねず、より強固な接着をさせるためにも、とくに切削していないエナメル表面にはリン酸エッチングが不可欠です。ただし窩洞内の象牙質表面へのリン酸エッチングは逆効

果ですから、窩洞全体へのトータルエッチングではなく、エナメル質と象牙質を分けて処理しています。



## ●白線の防止

充填直後に窩洞周囲に白線(歯質とコンポジットの境目)があらわれる場合がありますが、それは①防湿不足、②圧接が不十分、③重合収縮によるコントラクションギャップ、が原因と考えられます。唾液を防湿するのはもちろんですが、充填面は絶えず呼吸で湿った状態になるため、ラバーダムをかけるか吸引で湿気を吸うなどの工夫

が必要です。また歯肉縁下に窩洞が及ぶ場合には、4-0程度の縫合用絹糸や印象用圧排コードで歯肉圧排をして、窩洞辺縁を明示するとともに浸出液のコントロールに努めます。

圧接不足を防止するには小筆の利用が効果的です。インストゥルメントで充填付形した後に、柔らかい筆先で表面を撫でるよう

に歯面と馴染ませます。先端が平たい小筆は窩洞辺縁などの大まかな部分に、先端が細かい小筆は臼歯咬合面を付形しているときに有効です。筆を使うと圧接の効果ばかりでなく、充填後の研磨も楽になります。

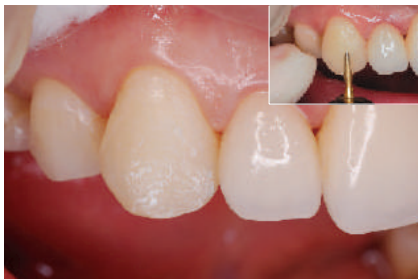コントラクションギャップを出さないためにはレジンを一塊として詰めずに、少量ずつ積層しては重合を繰り返すことが有効です。

## ●滑沢な研磨

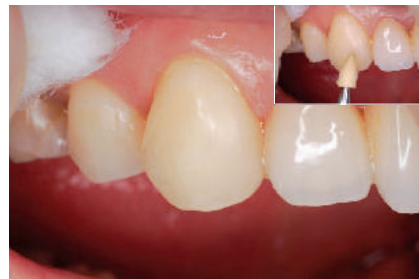期待する接着強度が得られていれば、研磨で予後が左右されると言っても過言ではありません。研磨が不十分であるということは、顕微鏡レベルでは表面に微

細な凸凹があるということで、着色はもちろんプラークもつきやすいですから、術後に変色や2次カリエスが発生しやすくなります。ジーシー社のプレシャインとダイ

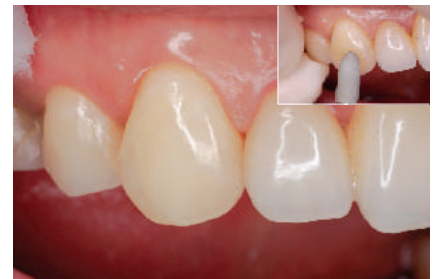ヤシャイン、ダイヤモンドポリッシャーペーストを併用して、十分に研磨をすると、周囲エナメル質表面と変わらぬ光沢を得ることができます。



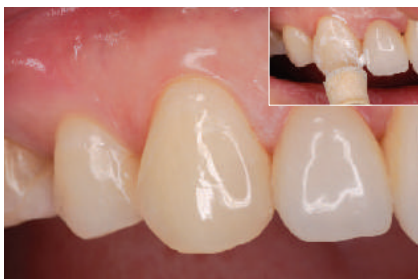2-1 ffダイヤモンドポイントで形態修正と荒研磨。バーによる研磨キズも残りやすく、最終研磨にまで影響するのでキズの有無を歯面を乾燥させて確認する。



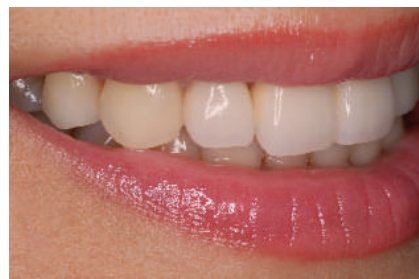2-2 プレシャインで中研磨。注水下・中速回転で研磨。唇側の平滑面や隣接面は円盤型のポイントが有効である。



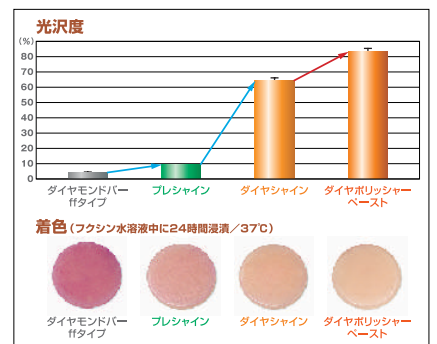
2-3 ダイヤシャインで仕上げ研磨。無注水・低速回転で研磨。発熱に注意しながらゆっくり研磨すると、光沢が出る。



2-4 ダイヤポリッシャーペーストで艶出し。隣接面や臼歯の裂溝部分などポイントが届かない場所の研磨に有効です。



2-5 色調が合っているばかりでなく、光沢のある研磨は自然観につながります。



2-6 ダイヤシャイン以降は十分な光沢が得られるが、滑沢な表面性状は術後の着色やプラークの付着にも大きな影響を与える。

## 3. レイリングのコツ—色合わせと自然な形態回復—

### ●色調の合わせ方

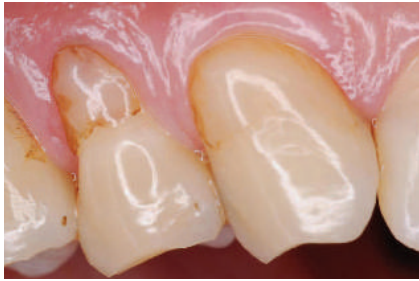充填歯がグラディアダイレクト・シェードガイドとマッチする場合、カタログにあるレシピ通りに積層充填していけば良好な色調が得られます。しかし、シェードガイドに合う色がない、あるいは縞やグラデーションなどのキャラクターが強い場合は工夫が必要です。例えば、シェードガイドでA3とC3の中間的な色だと判断したときには、デンティンとしてA3を使い、E1の代わりにGT(グレートランス)をエナメルとして積層します。GTはE1よりもグレーがかっているの、よりC系の色調になるわけです。

色調は個々の歯によって千差万別ですから、すべてのレシピを把握することは不可能に近く、実際に充填しながら色調を作り上げていきます。

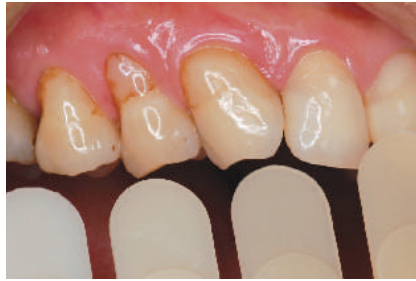とても難しそうに聞こえますが、グラディアダイレクトは重合前後の色調変化が少ないので、重合前に色調の確認が充分にできます。例えば、適するのではと思う色調のペーストを数種類ピックアップして仮充填し、望ましい方を選択する。あるいはデンティンを充填するステップで、エナメルまで積層してみて最終的な色調を確認する。

そのように色調を確認しながら充填し、重合後に色調が合わなかったというトラブルを最小限にすることが可能なのです。

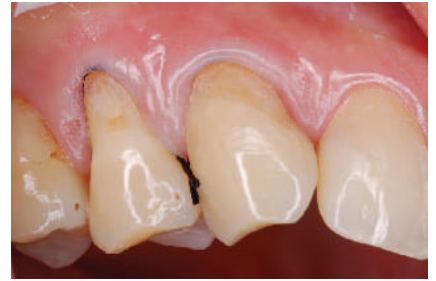術後に色調が合っていないと思う場合には、表面にステイン(グラディアダイレクト・インテンシブカラー)を塗ってごまかそうとしても上手くいきませんので再充填が必要になります。ただし、その場合には充填を全部除去する必要はなく、問題があったと思われる層まで切削し、切削レジンをシリラン処理(セラミックプライマー)→ボンディングをしてから再充填します。



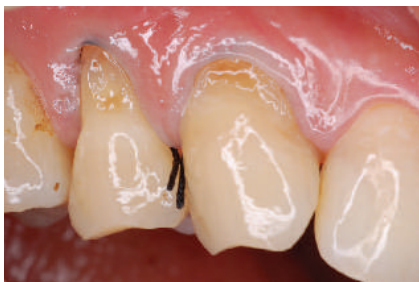3-1 術前。旧修復の変色による審美障害が主訴で来院。



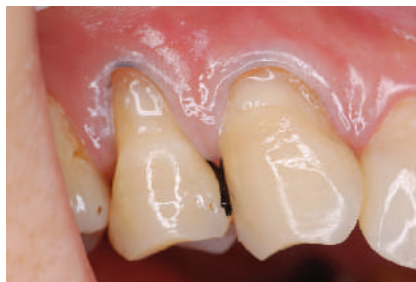3-2 最初にシェードテイキングを行う。比色しながら、グラデーションの具合やキャラクター(白斑や褐線など)を見ておく。



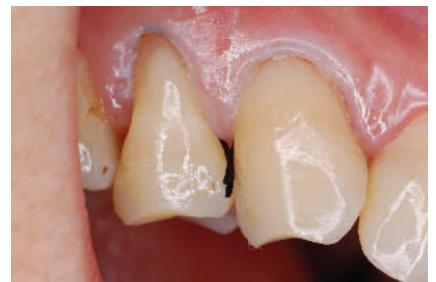3-3 窩洞形成後。絹糸や圧排コードなどで歯肉圧排をして、窩縁を明瞭にするとともに浸出液のコントロールに努める。



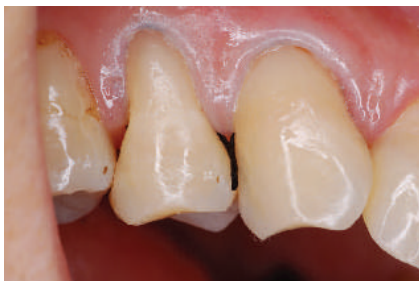3-4 ボンディング後。ライナーとしてフロアブルレジンを一層ひくのも効果的である。



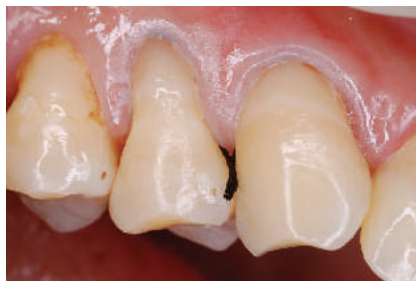3-5 AO3を充填。窩洞内の着色をマスクしたいときや透明感をコントロールしたい場合はオーバーカステンティンを積極的に使用する。



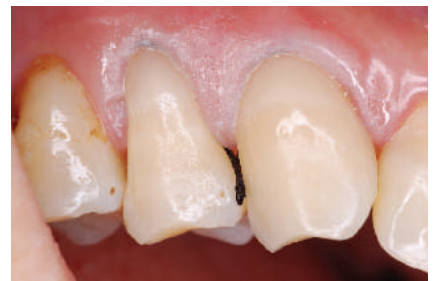3-6 CV(サービカル)を積層。歯頸部のやや濃い色を表現する。濃い色と薄い色を重ねる場合には基本的に濃い色の上に薄い色を積層すると良い。



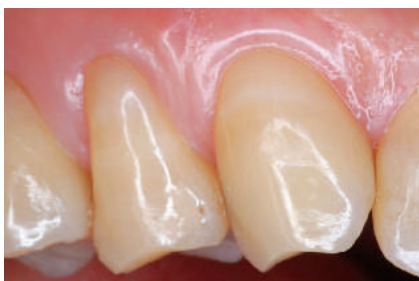3-7 A3.5を積層。全体のベースになる色。この上にトランス・エナメル系を積層するので、そのスペースを確保しておく。



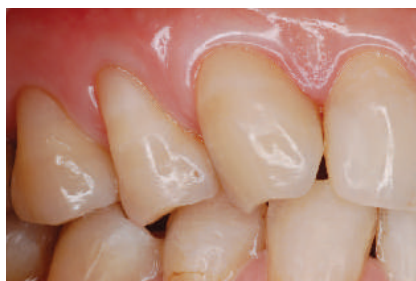3-8 BW(ブリーチングホワイト)。残存歯面や隣在歯を見ると白線があるので、充填部分にも白線を表現するため少量のBWを線状に積層する。



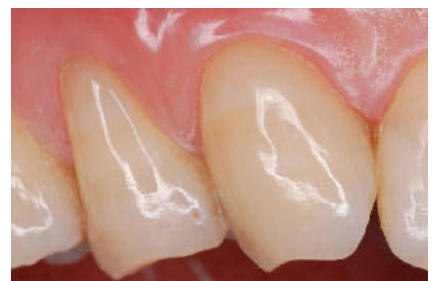3-9 E3。最後に薄く一層E3を積層しながら最終的な形態と色調を確認する。色調に不調和がある場合には重ねずに剥がし、別の色調のものを充填する。



3-10 術後。形態・色調ともに回復。BWによるキャラクタライズが効果的に自然観を演出しているのがわかる。



3-11 術後13ヶ月。表面の光沢がやや落ちてきているものの、辺縁の段差や着色は認められない。



3-12 ダイヤポリッシャーペーストで再研磨。隣在エナメル質と変わらぬ光沢が得られた。



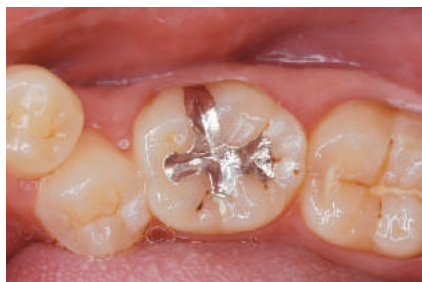## ●形態回復

自然な形態を再現することも、審美性にはとても重要です。例えば、臼歯部咬合面を充填する際に裂溝を付形するときは、窩洞内にレジンを含めてから溝を掘るように付形すると不自然な形態になりやすく、各咬頭の内斜面部分を順に充填して、結果として残った部分が裂溝になるように付形

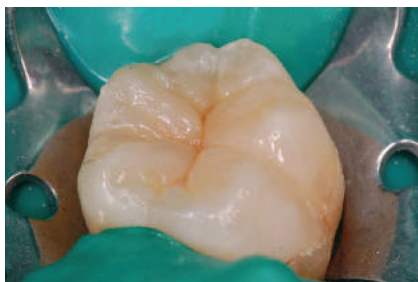
すると自然感が得られます。残存歯面の裂溝や隆線を参考にして、こんな感じの裂溝・隆線であったかもしれないと思う形態を付与していきます。

また残存歯面や隣接歯を見て、裂溝部分に着色がある場合には、インテンスブカラーを入れるとより自然感が得られます。デンティン上の裂溝部分にごく少量のインテ

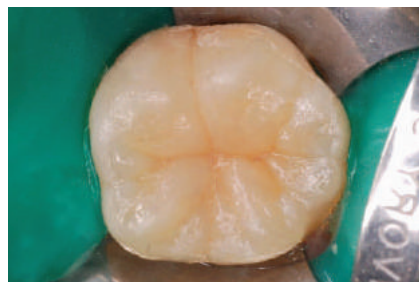ンスブカラーを点状に小筆でつけて重畳し、その上にエナメルやトランスを積層します(インターナルステイン)。そうすることで色調も自然に仕上がります。術後早期にステインが取れて色調が変化することを防ぐことが可能です。



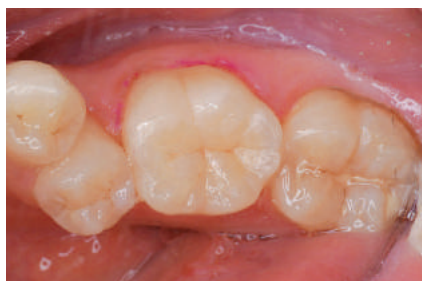4-1 術前。インレーの破折と周囲からの2次カリエスが確認できる。



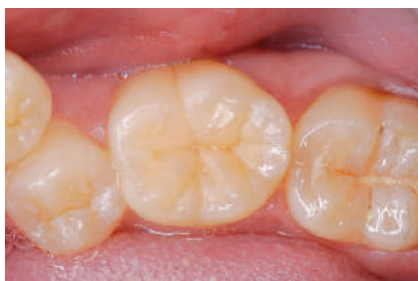4-2 各咬頭の内斜面を一つずつ付形することで、裂溝はシャープになる。



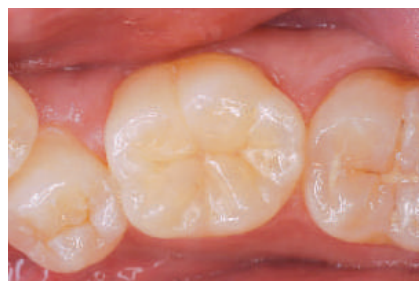4-3 咬合面の豊隆は直線的ではなく、自然な形態を回復させる。インターナルステイン(ダークレッドブラウン)で自然なグラデーションが与えられた。



4-4 術後。咬頭をやや高めに、裂溝を深めに付形しておくことで、咬合調整～研磨後も解剖学的咬合面形態が失われないようにする。



4-5 術後12ヶ月。部分的に光沢が失われているものの臨床的には問題なく経過している。



4-6 ダイヤシャインによる再研磨後。簡単に光沢が回復する。

術後に審美性でトラブルを起こさないためのポイントは、臼歯咬合面の場合は裂溝を深めに、隆線をやや高めに付形しておき、咬合調整後に咬合面形態がしっかり残るようにすることです。ですから術前に咬合状態(対合歯咬頭の咬み込み具合とディス

クルージョンの程度)をしっかりとみとめるのが肝要です。前歯部の場合では付形を最終形態に近く整えて、重合後の切削による形態修正を最小限にすることが大切です。形態修正量が多いと充填したエナメル層が薄くなり、色調が変化するためです。

私は修復治療を拡大視野で行っています。充填操作は細かいですから、ルーペやマイクロスコープを使いながら確実な操作をすることをとくにお勧めします。

## 4. 患者様への説明—コンサルティング方法—

保険適応コンポジットレジンとグラディアダイレクトは物性に大きな差はありません。ですから保険内レジン充填と自費用コンポジット修復で何が違うかを聞かれた場合には、色調のラインナップと使い方(治療の精密さ)、そしてその結果として得られる自然感の違いと術後の経過をご説明しています。自費専用コンポジットレ

ジンを使って、保険内レジン充填とは異なる治療結果を提示することで、患者様からはわかりやすい選択肢となっています。

当院ではグラディアダイレクトのカatalogと術前・術後の症例写真などをお見せしながら、「今回の治療にはこの材料と方法を使うと、このような審美的な修復が可能です」と説明しています。

また基本的な適応症がセラミックインレーとは異なりますから、審美的に修復するにあたり、材料の適性と限界を加味しつつ、その修復にセラミック系が適するか、コンポジット系が適するか、間接法か直接法(1 day treatment)かを患者様と一緒に考えていく…そんなふうに行っています。